


## MISE AU POINT

### Rétine

# L'Eylea est-il un anti-VEGF original ?

**RÉSUMÉ :** La comparaison des anti-VEGF disponibles pour injections intravitréennes (IVT) est confrontée à de nombreuses problématiques. Le manque d'homogénéité des études de laboratoire gêne la comparaison des constantes pharmacocinétiques ou des paramètres associés à l'efficacité du blocage du VEGF. Sur le plan clinique, l'hétérogénéité des études ne facilite pas la comparaison de l'efficacité sur des lésions similaires. Depuis peu, la disponibilité des données du suivi à 96 semaines des études VIEW apporte quelques éléments comparatifs à travers une analyse *post hoc*. Enfin, l'hétérogénéité encore plus grande des néovascularisations observées en pratique clinique courante chez les patients atteints de DMLA reste un obstacle important pour une comparaison des molécules par les praticiens.

Nous avons cependant tenté de reprendre ici les quelques notions établies pour envisager un comparatif.



→ **T. DESMETTRE**

Centre de Rétine médicale,  
MARQUETTE-LEZ-LILLE  
Service d'Ophtalmologie,  
hôpital Lariboisière, PARIS

### Structure et pharmacocinétique

Parmi les 4 anti-VEGF commercialisés, seuls le Lucentis (ranibizumab) et l'Eylea (aflibercept) sont facilement utilisables en pratique clinique en France. À l'automne 2014, les données réglementaires concernant l'Avastin (bévacizumab) restent trop contradictoires pour permettre une utilisation qui serait équivalente à celle

du milieu des années 2000 en France ou à celle des États-Unis. Le Macugen (pegaptanib) n'est actuellement plus utilisé en France.

Des notions comparatives concernant la structure des 4 molécules ont été reprises par Stewart dans une revue récente [1]. Quelques notions essentielles ressortent de cette revue. En premier lieu, les profils de tolérance observés

	Pegaptanib	Ranibizumab	Bévacizumab	Aflibercept
Structure	Aptamer	Fragment Fab de l'anticorps monoclonal	Anticorps monoclonal recombinant	Protéine de fusion
Poids moléculaire (kDa)	50	48	149	115
Méthode de production	Synthèse chimique	<i>Escherichia coli</i>	Cellules ovariennes de hamster chinois	Cellules ovariennes de hamster chinois
Affinité exprimée en constante de dissociation (KD) pour le VEGF165 (pM)	50	46-192	58-1100	0,5
Cible	VEGF165	VEGF-A	VEGF-A	VEGF-A VEGF-B PIGF
Dose (volume)	0,3 mg (0,9 mL)	0,5 mg (0,05 mL)	1,25 mg (0,05 mL)	2 mg (0,05 mL)
Demi-vie intravitréenne (jours)	3,9 (singe)	2,6-2,88 (lapin) 3-3,2 (singe) 7,1 (humain)	4,32-6,61 (lapin) 3,1 (singe) 6,7-10 (humain)	4,5-4,7 (lapin)
Demi-vie plasmatique (jours)	10	0,25	21	18

TABLEAU I : Principales caractéristiques structurales et pharmacocinétiques des 4 anti-VEGF disponibles.

# MISE AU POINT

## Rétine

après tests *in vitro* sur des cellules rétinienne d'épithélium pigmentaire ou des cellules vasculaires choroïdiennes sont tout à fait acceptables et comparables pour chacune des molécules. De même pour les tests animaux *in vivo*.

En 2008, l'étude d'un modèle mathématique, incluant les demi-vies des anti-VEGF dans une cinétique de décroissance de premier ordre, avait permis à Stewart et Rosenfeld de discuter une hypothèse suivant laquelle l'activité anti-VEGF de l'aflibercept à 10 semaines était équivalente à celle du ranibizumab à 30 jours [2]. Les études *in vivo* réalisées plus récemment montrent cependant des demi-vies intravitréennes du même ordre de grandeur sur des modèles de la même espèce pour le ranibizumab et le bévacizumab.

Chez l'homme, la demi-vie intravitréenne du ranibizumab est de l'ordre de 7 jours, celle de l'aflibercept n'est pas disponible. Chez le lapin, la demi-vie intravitréenne de cette molécule est un peu plus prolongée que celle du ranibizumab, du même ordre que celle du bévacizumab. On estime généralement que la demi-vie intravitréenne de l'aflibercept serait de 9 jours.

Par ailleurs, la liaison de l'anti-VEGF à son ligand et donc la faculté de la molécule à inhiber l'activité du VEGF varie suivant les études, mais on retrouve le plus souvent la séquence d'affinité décroissante suivante :

**aflibercept > ranibizumab > bevacizumab > pegaptanib.**

Dans une étude *in vitro* publiée en 2012, Papadopoulos *et al.* ont observé une capacité de blocage de l'activation des récepteurs VEGF-R1 45 à 92 fois plus importante avec l'aflibercept comparée à celles du ranibizumab et du bévacizumab avec des IC50 beaucoup plus faibles : 15 et 16pM pour le blocage de l'activation du récepteur VEGF-R1 par respectivement le VEGF-A121 ou VEGF-A165 [3].

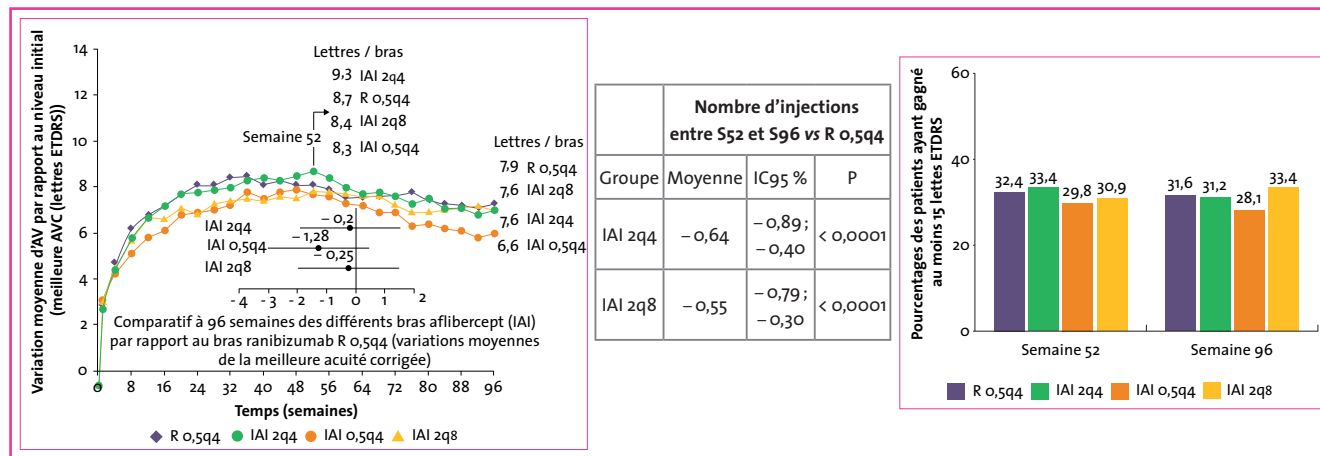
La demi-vie plasmatique du ranibizumab après injection intravitréenne est de 0,25 jours, ce qui contraste avec la demi-vie plasmatique plus prolongée des 3 autres anti-VEGF, en particulier 18 jours pour l'aflibercept. Les injections intravitréennes de bévacizumab et d'aflibercept (mais pas de ranibizumab) diminuent les concentrations plasmatiques du VEGF. L'implication clinique de ces différences reste inconnue.

### Inhibition du VEGF-B et inhibition du PlGF

Les 4 anti-VEGF disponibles bloquent le récepteur au VEGF-A, mais seul l'aflibercept bloque également le récepteur au VEGF-B et le récepteur au *placental growth factor* (PlGF). Le VEGF-A est l'élément principal qui déclenche l'angiogenèse physiologique ainsi que l'angiogenèse pathologique et l'excès de perméabilité vasculaire observés au cours de la DMLA et des rétinopathies ischémiques (diabète, occlusions veineuses...). Contrairement au VEGF-A, le VEGF-B et le PlGF n'interviennent que lors de processus pathologiques. Ces deux cytokines ont été impliqués dans les processus de remodelage vasculaire [4, 5]. Actuellement, il reste difficile d'affirmer si les blocages du VEGF-B et du PlGF apportent un avantage clinique dans la DMLA.

### Aspects cliniques : données fonctionnelles

Ces éléments pharmacocinétiques ont reçu une certaine validation par les études VIEW. Après une phase d'induction de 3 injections mensuelles, l'aflibercept, selon un schéma d'injections



**FIG. 1:** Suivi à 96 semaines des patients des études VIEW. **À gauche:** Variation d'acuité visuelle (lettres ETDRS) au cours du temps et comparatif à la 96<sup>e</sup> semaine des différents bras (◆ : ranibizumab toutes les 4 semaines (R 0,5q4); ● : aflibercept 2 mg toutes les 4 semaines (IAI 2q4); ▲ : aflibercept 2 mg toutes les 8 semaines (IAI 2q8); ● : aflibercept 0,5 mg toutes les 4 semaines (IAI 0,5q4)). **Au centre:** Risques relatifs des nombres d'ITV pour la seconde année de l'étude VIEW. **À droite:** Pourcentages des patients gagnant au moins 15 lettres ETDRS. **AV:** Acuité visuelle. **AVC:** Acuité visuelle corrigée.

bimestrielles (2q8), s'est révélé non inférieur et cliniquement équivalent au ranibizumab en injections mensuelles sur le pourcentage de perte  $\leq 15$  lettres ETDRS [6]. Après 52 semaines de traitement proactif, l'efficacité sur le gain d'acuité visuelle a été maintenue tout au long de l'étude avec un schéma de retraitement modifié et une injection au minimum tous les 3 mois.

Les données du suivi ultérieur des patients des études VIEW sont disponibles depuis peu [7]. L'aflibercept, utilisé selon le schéma d'injections bimestrielles (2q8), reste comparable au ranibizumab sur 96 semaines (Rq4), mais avec en moyenne 5 injections de moins. De même, dans cette analyse *post hoc* des patients de l'étude VIEW, le nombre d'injections a été significativement plus faible dans les groupes aflibercept 2q4 et 2q8 par comparaison au groupe ranibizumab entre les semaines 52 et 96 (fig. 1).

**Aspects cliniques : données anatomiques**

Pour un certain nombre de patients, les traitements anti-VEGF ne permettent pas de résoudre complètement les phénomènes exsudatifs. La persistance d'un fin décollement séreux rétinien (DSR) est cependant parfois compatible avec le maintien de l'acuité visuelle. Les données de l'analyse *post hoc* des patients des études VIEW apportent à ce niveau des éléments de comparaison entre le ranibizumab et l'aflibercept.

La figure 2 montre à gauche la proportion des patients dont les phénomènes exsudatifs étaient résolus à la 12<sup>e</sup> semaine (à la fin de la phase d'induction); à droite, on note la proportion des patients avec persistance de phénomènes exsudatifs (œdème  $\pm$  DSR). On remarque la proportion significativement moindre de patients avec persistance de phénomènes exsudatifs

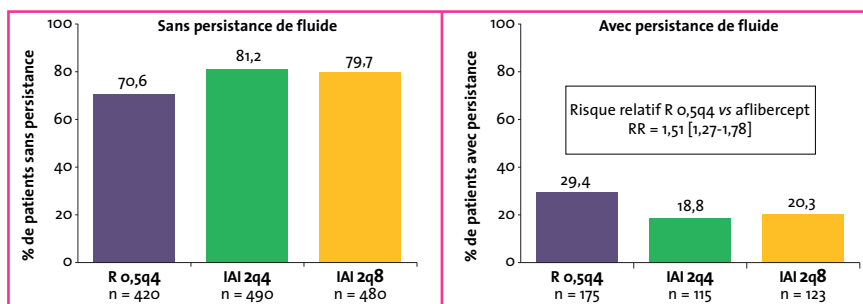


FIG. 2 : Proportion des patients des études VIEW (n = 1 815) avec et sans persistance de phénomènes exsudatifs à la 12<sup>e</sup> semaine, à l'issue de la phase d'induction par ranibizumab ou par aflibercept.

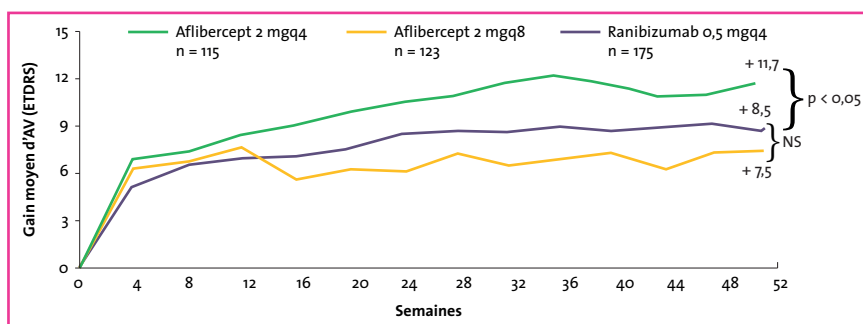


FIG. 3 : Analyse *post hoc* des études VIEW. Évolution du gain moyen d'acuité visuelle dans le groupe des patients avec persistance de fluide intra- ou sous-rétinien. On n'observe pas de différence significative entre les bras ranibizumab et aflibercept bimestriel.

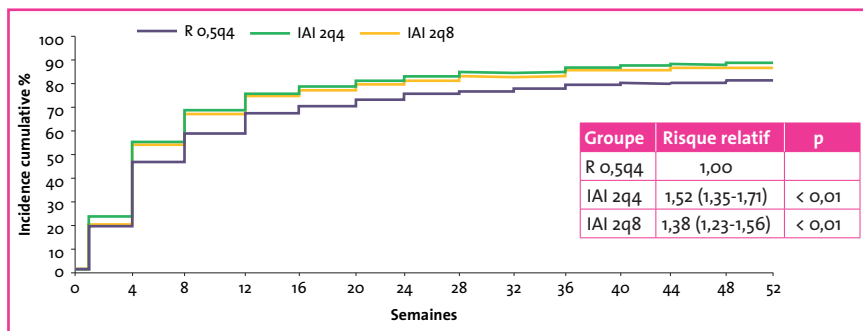


FIG. 4 : Analyse *post hoc* des études VIEW. Incidence cumulative de la résolution des phénomènes exsudatifs au cours de la première année de traitement.

à l'issue de la phase d'induction dans les deux groupes aflibercept par rapport au groupe ranibizumab. Il s'agit d'un risque relatif avec une valeur descriptive sans lien de causalité établi. On notera sur la figure 3 que ces patients avec persistance de fluide ont des gains d'acuité visuelle qui sont maintenus dans le temps. Il existe une différence significative entre le bras aflibercept mensuel et les autres bras ranibizumab mensuel et aflibercept bimestriel

( $p < 0,05$ ). En revanche, il n'y pas de différence significative de la variation moyenne d'acuité entre ranibizumab mensuel et aflibercept bimensuel pour ces patients avec persistance de phénomène exsudatif.

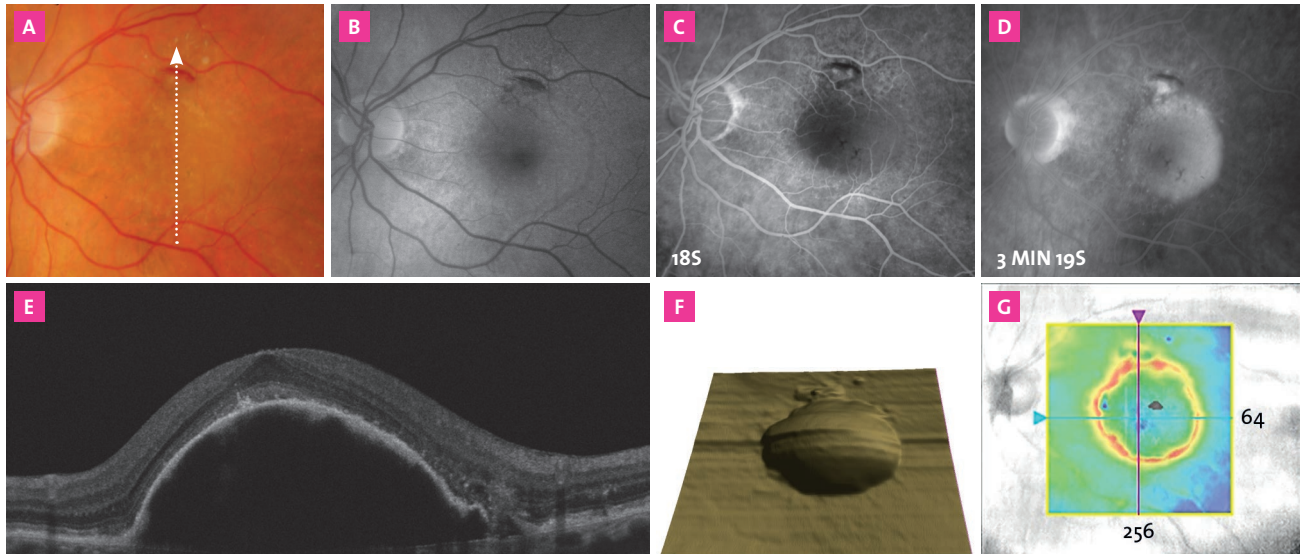
La figure 4 montre l'incidence cumulative de la résolution des phénomènes exsudatifs chez les patients des études VIEW. On note que, par rapport au groupe traité par ranibizumab, les patients des

# MISE AU POINT

## Rétine

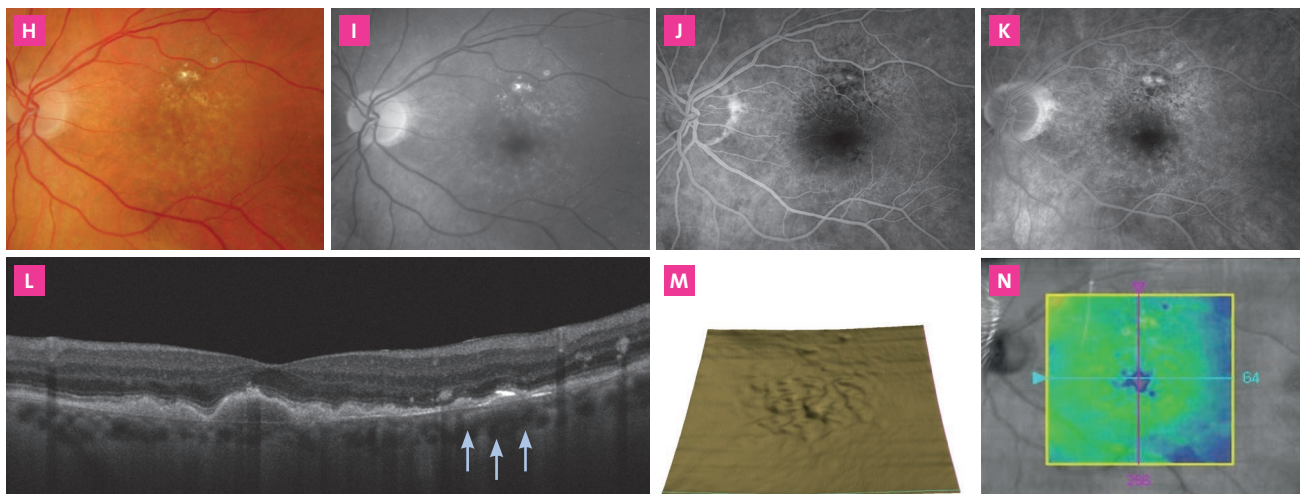
### Aspect initial : DEP vascularisé

Cette patiente de 72 ans signale une gêne visuelle à gauche depuis 15 jours. L'acuité est mesurée à 6/10 de loin après correction d'une hypermétropie apparue récemment. Le cliché couleur (A) montre un effet maculaire de relief important. En autofluorescence (B), on remarque des altérations limitées de l'EP à la partie supérieure de la macula. En angiographie à la fluorescéine, on remarque d'une part la coloration progressive du DEP vascularisé, d'autre part une zone d'hyperfluorescence focale à la partie supérieure de la macula en regard des altérations pigmentaires (C, D). En OCT (E à G), on objective le soulèvement de l'épithélium pigmentaire.



### Après traitement

Après 3 injections intravitréennes d'Eylea, l'acuité visuelle est remontée à 8/10 de loin et Parinaud 2 de près. Les clichés couleur (H) et bleu (I) montrent la résolution de l'effet de relief. En angiographie (J, K), le DEP n'est plus repéré. On note toujours la zone d'hyperfluorescence focale à la partie supérieure de la macula correspondant *a priori* au reliquat des néovaisseaux qui alimentaient le soulèvement de l'épithélium pigmentaire.



En OCT (L à N), on objective la résolution du DEP. On observe des drusen confluents. Le reliquat des néovaisseaux, repéré en angiographie, est *a priori* en regard des flèches bleues. La réponse rapide et très favorable à l'anti-VEGF est probablement expliquée par la faible extension des néovaisseaux qui alimentaient le DEP. Les altérations de l'épithélium pigmentaire semblent ici peu étendues.

FIG. 5: Cas clinique.

groupes aflibercept 2q4 et 2q8 avaient en moyenne respectivement 52 % et 38 % de chances supplémentaires d'obtenir la résolution des phénomènes exsudatifs. Il s'agit là également du calcul *a posteriori* d'un risque relatif sans que l'on puisse établir une relation de causalité.

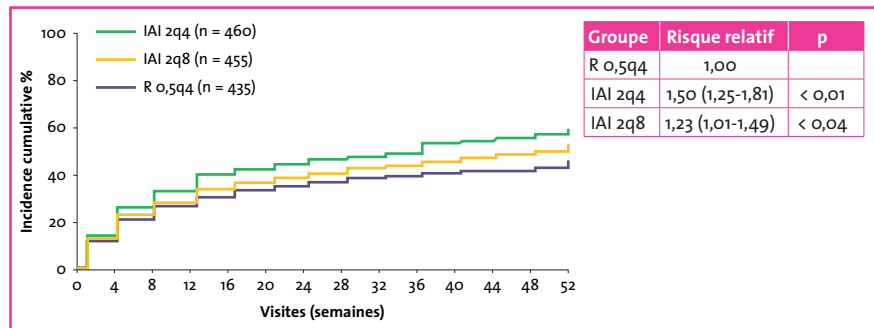
### Aspects cliniques: le cas des décollements de l'épithélium pigmentaire

Les soulèvements de l'épithélium pigmentaire sont une entité très hétérogène par leur pathogénie, leur aspect clinique et logiquement par leur réponse aux traitements anti-VEGF. La difficulté du pronostic anatomique et fonctionnel après traitement avait par exemple conduit les concepteurs des études sur la Visudyne à les exclure de ces études.

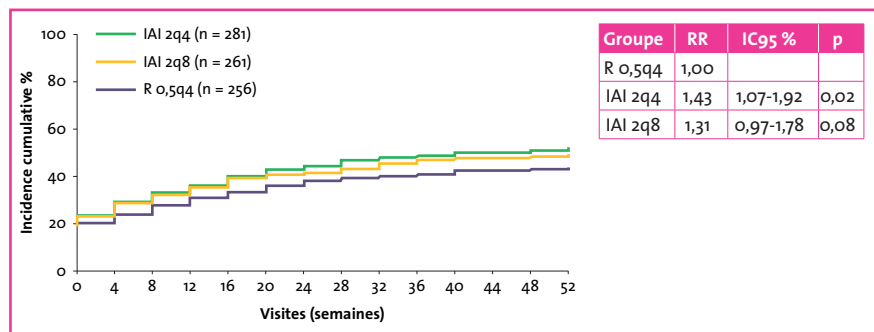
Plusieurs publications ont montré des réponses favorables à l'aflibercept de ces DEP vascularisés, ce qui a incité à penser que cette molécule pouvait représenter une indication préférentielle dans ces cas. Cette notion reste actuellement discutée. Le cas clinique présenté sur la **figure 5** illustre cependant une réponse favorable de néovaisseaux occultes de la DMLA comportant un soulèvement particulièrement important de l'épithélium pigmentaire.

Dans l'analyse *post hoc* des études VIEW, sur les 1 349 patients qui présentaient initialement un DEP vascularisé, l'incidence cumulative de l'affaissement du DEP a été significativement plus élevée avec l'aflibercept 2q4 et 2q8 qu'avec le ranibizumab (**fig. 6**).

Suivant cette analyse présentée par Shah à l'ARVO 2014, par rapport au ranibizumab en schéma mensuel, les patients du groupe aflibercept en schéma mensuel 2q4 avaient en moyenne 43 % de chances supplémentaires d'atteindre à la fois la disparition du fluide et l'aplatissement du DEP (**fig. 7**) [8].



**FIG. 6 :** Étude *post hoc* des patients des études VIEW: incidence cumulative de l'affaissement des DEP dans les différents bras des études VIEW.



**FIG. 7 :** Incidence cumulative de l'aplatissement du DEP et de la disparition du fluide.

### Conclusion

La forme de la molécule d'aflibercept avec une liaison stochio-isométrique au VEGF est un élément très original qui distingue cette molécule des autres anti-VEGF disponibles en ophtalmologie. Cette forme originale peut expliquer une affinité particulière pour le VEGF. Les données des études fondamentales confirment d'ailleurs l'affinité plus importante de l'aflibercept. Il est pourtant encore difficile d'affirmer l'importance de cet élément en pratique clinique.

Le passage systémique plus important de l'aflibercept pourrait théoriquement impliquer davantage d'effets secondaires généraux par rapport aux autres anti-VEGF. Dans les études VIEW, le profil de sécurité de l'aflibercept est cependant tout à fait superposable à celui du ranibizumab.

L'analyse *post hoc* des patients des études VIEW apporte des éléments précieux qui

comparent favorablement l'aflibercept au ranibizumab. Les éléments statistiques n'ont cependant qu'une valeur descriptive et non causale qu'il faudra interpréter avec prudence.

Enfin, en pratique courante, les néovaisseaux choroïdiens sont hétérogènes de par leur type, leur étendue, les lésions associées et surtout la qualité de l'épithélium pigmentaire en regard. Cette disparité des lésions implique aussi un comparatif difficile par les praticiens qui utilisent pourtant les anti-VEGF au quotidien.

À la lumière des études exposées ici, on pourra ainsi conclure que l'aflibercept est bien un anti-VEGF original avec des éléments favorables de comparaison par rapport aux autres molécules, mais que le recul manque encore pour affirmer que ces éléments de comparaison seront toujours traduits de façon significative en clinique.

## MISE AU POINT

# Rétine

### Bibliographie :

1. STEWART MW. Pharmacokinetics, pharmacodynamics and pre-clinical characteristics of ophthalmic drugs that bind VEGF. *Expert Rev Clin Pharmacol*, 2014;7:167-180.
2. STEWART MW, ROSENFELD PJ. Predicted biological activity of intravitreal VEGF Trap. *Br J Ophthalmol*, 2008;92:667-668.
3. PAPADOPOULOS N, MARTIN J, RUAN Q *et al*. Binding and neutralization of vascular endothelial growth factor (VEGF) and related ligands by VEGF Trap, ranibizumab and bevacizumab. *Angiogenesis*, 2012;15:171-185.
4. CARMELIET P, MOONS L, LUTTUN A *et al*. Synergism between vascular endothelial growth factor and placental growth factor contributes to angiogenesis and plasma extravasation in pathological conditions. *Nat Med*, 2001;7:575-583.
5. CAO Y. Positive and negative modulation of angiogenesis by VEGFR1 ligands. *Sci Signal*, 2009;2:re1.
6. HEIER JS, BROWN DM, CHONG V *et al*. Intravitreal aflibercept (VEGF trap-eye) in wet age-related macular degeneration. *Ophthalmology*, 2012;119:2537-2548.
7. SCHMIDT-ERFURTH U, KAISER PK, KOROBELNIK JF *et al*. Intravitreal aflibercept injection for neovascular age-related macular degeneration: ninety-six-week results of the VIEW studies. *Ophthalmology*, 2014;121:193-201.
8. SHAH C. Impact of Retinal Pigment Epithelial Elevation at Baseline on Visual Outcomes in the VIEW Studies. *IOVS*, 2014; ARVO E:Abstract 3934.

---

L'auteur a déclaré être consultant pour les laboratoires Bausch + Lomb, Bayer et Novartis.