

Thérapie photodynamique et DMLA : arguments pratiques sur la base de cas cliniques pour retraiter ou surveiller lors du suivi

T. Desmettre (1, 2, 3), G. Quentel (3, 4), M. Benchaboune (5), S.-Y. Cohen (3, 4), S. Mordon (2), A. Gaudric (3)

(1) Centre d'Imagerie, Laser, et Réadaptation Basse Vision, Lambersart.

(2) Pavillon Vancostenobel, UPRESS 2689, INSERM IFR 114, CHU, Lille.

(3) Service d'Ophtalmologie, Hôpital Lariboisière, Paris.

(4) Centre d'Imagerie et Laser, Paris.

(5) Service d'Ophtalmologie, Centre Hospitalier Bellevue, Saint-Étienne.

Correspondance : T. Desmettre, Pavillon Vancostenobel, UPRESS 2689, INSERM IFR 114, CHU Lille, 59037 Lille Cedex. E-mail : desmettre@lille.inserm.fr

Reçu le 11 mars 2002. Accepté le 25 juin 2003.

Photodynamic therapy follow-up: when to retreat, when to observe, or when to propose an alternative treatment?

T. Desmettre, G. Quentel, M. Benchaboune, S.-Y. Cohen, S. Mordon, A. Gaudric

J. Fr. Ophtalmol., 2004; 27, 3: 291-298

Clinical and angiographic progression after photodynamic therapy (PDT) is usually slow, sometimes fluctuating and therefore difficult to evaluate. After several sessions of PDT, angiographic follow-up remains the basis for therapeutic management involving either a new PDT session or an alternative treatment. It remains difficult, however, to evaluate the activity and progression potential of the remaining neovessels. Imaging (angiography, optical coherence tomography) and functional data both contribute to the therapeutic decision. Certain patients require several sessions for a progressive reduction of the exudation. For others, the persistence of metamorphopsias and accentuation of the scotoma despite the treatment may entail alternative treatment. Thus, [1] a perifoveal photocoagulation can be proposed to limit the extension of the scotoma if after a reasonable number of sessions, central visual acuity is not recovered; [2] direct photocoagulation of a persistent active neovascular contingent, distant from the fixation zone (foveal or exenterated) can be proposed if it remains on the border of a stabilized lesion; [3] the treatment of a feeder vessel can be proposed if it becomes visible and is associated with active neovessels with a persistent central serous detachment of the neuroretina. Lastly, performance status and patient wishes are important elements in the overall therapeutic project, especially if the eye involved is the second eye, in view of quickly initiating low-vision rehabilitation.

Key-words: Photodynamic therapy, AMD, retina, laser, choroidal neovascularization, photocoagulation.

Thérapie photodynamique et DMLA : arguments pratiques sur la base de cas cliniques pour retraiter ou surveiller lors du suivi

L'évolution des lésions en cours de thérapie photodynamique (PDT) est lente, parfois fluctuante et pour cela difficile à apprécier. Après plusieurs séances de PDT, le suivi angiographique de la lésion reste l'élément principal permettant de guider l'attitude vers un retraitement ou une alternative suivant l'activité et l'évolutivité du reliquat néovasculaire. C'est souvent un faisceau d'arguments constitué par les images (angiographie et OCT) et les données cliniques qui conduit à la prise d'une décision. Pour certains patients, il faut savoir attendre l'effet de plusieurs séances, et la diminution progressive des phénomènes exsudatifs. Pour d'autres devant la persistance des métamorphopsies et l'accentuation du scotome, il faut savoir proposer à temps une alternative thérapeutique. Ainsi, [1] la photocoagulation périfovolaire peut être proposée pour limiter l'extension du scotome lorsque, au terme d'un nombre raisonnable de séances de PDT, l'acuité visuelle centrale n'est pas utilisable. [2] La photocoagulation directe d'un contingent néovasculaire actif à distance de la zone de fixation (fovéale ou excentrée) peut être proposée s'il siège en bordure d'une lésion stabilisée. [3] Le traitement d'un pédicule nourricier (« feeder vessel ») peut être proposé, lorsqu'il devient visible et qu'il persiste des néovaisseaux actifs associés à un DSR central. Enfin, l'état général et le désir des patients

INTRODUCTION

Les études de phase III, TAP (*Treatment of Age Related Macular Degeneration with Photodynamic Therapy*) ont démontré l'action de la thérapie photodynamique (PDT) sur la néovascularisation choroïdienne rétro fovéolaire à prédominance visible secondaire à une dégénérescence maculaire liée à l'âge (DMLA). Le critère principal d'efficacité a été défini comme une perte inférieure ou égale à 15 lettres (3 lignes) d'acuité visuelle mesurée sur l'échelle ETDRS à 12 mois [1, 2]. Des données issues de méta analyses [3-5] ont complété et nuancé ces premiers résultats, celles-ci ont été largement commentées [6-9].

Une étude rétrospective à partir des données de l'étude TAP a mis en évidence une amélioration de la qualité de vie des patients traités par PDT par rapport au groupe placebo [10]. Plus récemment, une extension d'AMM a été délivrée pour les sujets myopes forts présentant une néovascularisation choroïdienne rétrofovolaire [11, 12].

Par ailleurs, l'étude du coût socio-économique de la thérapie photodynamique a montré des résultats mitigés [13, 14]. Sharma a tenté d'évaluer le rapport coût/efficacité de la PDT avec une échelle comportant un certain nombre de critères subjectifs. Il a pu montrer que ce

interviennent dans le déroulement du projet thérapeutique, surtout en cas d'atteinte du deuxième œil dans la perspective de débiter rapidement une réadaptation basse vision.

Mots-clés : Thérapie photodynamique, DMLA, rétine, laser, néovascularisation choroïdienne, photocoagulation.

rapport était plus favorable en cas d'atteinte du premier œil [13].

Dans la pratique quotidienne les critères cliniques permettant d'apprécier une action efficace de la PDT, restent difficilement quantifiables du fait de leur variabilité et de l'absence de concordance avec la mesure de l'acuité visuelle et de l'aspect angiographique [15].

Sur le plan clinique, ces nouvelles modalités font intervenir des variations du syndrome maculaire. Sur le plan angiographique, elles associent des variations des signes d'activité des néovaisseaux et des effets collatéraux.

Le schéma de prise en charge actuel en thérapie photodynamique prévoit des retraitements éventuels à 3 mois suivant les résultats de l'angiographie à la fluorescéine. La notion de persistance ou de reprise des diffusions sur l'angiographie à la fluorescéine effectuée à 3 mois était en effet le critère principal de retraitement au cours des études qui ont validé le photosensibilisant [1, 2, 12, 16]. Pourtant, bien qu'elles aient démontré l'efficacité de ce schéma de prise en charge sur le résultat fonctionnel, ces études n'ont pas étudié l'intérêt potentiel de retraitements précoces ni celui de retraitements plus tardifs. « Trop attendre » supposerait de laisser persister les phénomènes exsudatifs et croître la lésion avec des conséquences pour la neurorétine. À l'inverse, « retraiter trop précocement » peut aussi impliquer un risque de léser indirectement la neurorétine. Enfin, les indications d'une éventuelle photocoagulation complémentaire, ou le traitement de *feeder vessels* s'ils deviennent accessibles [17-19], restent encore à définir.

Aussi ce schéma « classique » trouve ses limites dans la pratique quotidienne. L'absence de critères objectifs bien définis ne permet

pas d'apprécier à sa pleine valeur le rythme des retraitements. À l'aide de quelques cas cliniques, représentant des formes d'évolution souvent observées, nous proposons d'illustrer ici les problèmes du choix entre retraitement en PDT, poursuite de la surveillance, et alternatives vers une thérapie complémentaire.

LE PRINCIPE DE LA PDT

La thérapie photodynamique utilise l'énergie lumineuse pour activer un photosensibilisant. Il s'agit là d'un effet photochimique, tout à fait différent des effets thermiques du laser utilisés en photocoagulation ou en thérapie transpupillaire.

La thérapie photodynamique comporte deux étapes :

- perfusion intra veineuse lente d'une durée de 10 minutes d'un photo sensibilisant, la vertéporfine (Visudyne®), contenue dans des liposomes. Les liposomes jouent ici le rôle d'un vecteur pharmacologique de solubilité. Ils encapsulent une substance hydrophile et leur paroi constituée d'une bicouche phospholipidique confère aux complexes « liposome-substrat » des affinités plus hydrophobes [20]. Ces liposomes s'accumulent dans une certaine mesure au niveau des néovaisseaux choroïdiens. Le mécanisme de cette accumulation serait la formation dans le secteur vasculaire de complexes avec les LDL (*low density lipids*). Ces complexes {Liposome + LDL} viennent ensuite se fixer au niveau de récepteurs spécifiques aux LDL présents à la surface des cellules de l'endothélium vasculaire [21, 22] ;

- photo illumination, pendant une durée de 83 secondes, 5 minutes après la fin de la perfusion. Le mécanisme consiste en une ac-

tivation du photo sensibilisant au niveau de ses sites de concentration grâce à une lumière du proche infrarouge, peu intense, traversant en grande partie la neurorétine et la couche de l'épithélium pigmentaire. La réaction photochimique ainsi produite libère des radicaux libres dont la concentration prédomine largement au niveau de la paroi des néovaisseaux choroïdiens, provoquant une atteinte de la paroi vasculaire avec des phénomènes de thrombose [23, 24].

Tout l'intérêt de la technique repose sur la sélectivité du traitement des néovaisseaux et l'absence de lésion des couches rétinienne sus jacentes. Une hypothèse, basée sur l'étude d'un modèle fait intervenir des variations hémodynamiques choroïdiennes dans la couche de Sattler puis dans la choriocapillaire et les néovaisseaux, à l'origine des altérations de ces néovaisseaux. Ces modifications hémodynamiques seraient induites de façon assez similaire par la thérapie photodynamique, la thérapie transpupillaire, la photocoagulation et le traitement de *feeder vessels* [25, 26]. Ainsi, le mode d'action de la PDT utilisant la vertéporfine reposerait sur la production de modifications localisées du débit de perfusion induisant dans un deuxième temps des altérations vasculaires [27].

Le mécanisme d'action théorique de la PDT est cependant discutable. La fixation des liposomes n'est pas totalement exclusive au niveau des vaisseaux choroïdiens. Au cours du temps, le taux de fixation varie au niveau des différents tissus, avec une notion de décalage. C'est ainsi que l'on peut retrouver une partie du photosensibilisant au niveau de l'épithélium pigmentaire (EP) [28, 29]. Cette fixation est liée à la présence de ré-

cepteurs LDL au niveau des cellules de l'EP.

La réaction photochimique semble être à l'origine de phénomènes d'atrophie au niveau de l'EP [30, 31], qui secondairement déclenche une atrophie de la neuro-rétine sus jacente.

L'étude histologique de modèles animaux a montré quelques semaines après PDT le développement d'une cicatrice fibrotique comprenant des cellules de l'épithélium pigmentaire en voie de prolifération et des capillaires en majorité occlus.

La couche choriocapillaire initialement hypoperfusée se re-perfusait au bout de 4 semaines. On a également observé une pigmentation irrégulière au niveau de l'EP, un aspect désorganisé de la couche des photorécepteurs, bien que le reste de la neuro-rétine n'apparaissait pas modifiée [32, 33]. Par ailleurs, les phénomènes de thrombose des néovaisseaux choroïdiens induits par une première séance de traitement ne sont ni complets, ni définitifs comme l'atteste la nécessité de retraiter les patients au cours du suivi [34]. Pour certains auteurs, cette nécessité de retraitement implique une certaine accumulation des effets indésirables au niveau des tissus environnant les néovaisseaux choroïdiens [22, 35].

MODALITÉS CLINIQUES AU COURS DU SUIVI

Dans les cas favorables, la première séance de PDT réduit les phénomènes exsudatifs. Cette réduction peut être plus ou moins importante et complétée au fur et à mesure des retraitements. Sur le plan fonctionnel subjectif, en fonction de l'importance de la diminution de ces phénomènes exsudatifs, le patient peut décrire une amélioration fonctionnelle, souvent au bout d'une dizaine de jours. Cette amélioration est due à une résolution plus ou moins complète du syndrome maculaire,

avec une diminution des métamorphopsies, un « éclaircissement » du scotome central, une amélioration de la vision des contrastes.

Après quelques semaines, ces éléments cliniques initialement encourageants (pour le patient et le clinicien) ne se maintiennent pas dans une grande majorité de cas. Les séances de thérapie photodynamique suivantes apportent une amélioration subjective moins importante mais qui permet peu à peu de consolider l'atténuation du syndrome maculaire. On est également très surpris dans ces cas favorables de la variation parfois spectaculaire du score de d'acuité visuelle, mais ce gain d'acuité visuelle ne persiste que dans un faible nombre de cas.

La grande majorité des évolutions fonctionnelles n'est pas aussi favorable. Dans l'étude TAP la moyenne des acuités visuelle a d'ailleurs diminué au cours du suivi. Cette diminution était moins importante dans le groupe traité que dans le groupe observé [1, 2]. Les patients suivis décrivent souvent une persistance du syndrome maculaire avec une amélioration de certaines composantes, en particulier les métamorphopsies et la vision des contrastes.

Plus rarement, certains patients répondent peu ou pas aux séances de thérapie photodynamique ou même peuvent présenter une détérioration fonctionnelle importante en dépit du traitement.

MODALITÉS PARACLINIQUES

L'angiographie

En l'état actuel des connaissances, un contrôle angiographique à la fluorescéine est recommandé entre 10 à 12 semaines après thérapie photodynamique, ou bien sûr plus précocement si l'évolution fonctionnelle le justifie.

Dans les cas favorables, on observe une diminution du soulèvement de la neuro-rétine (clichés

monochromatiques et stéréoscopiques) et un net ralentissement du remplissage des néovaisseaux lors des temps précoces de la séquence. Aux temps tardifs, une diminution des diffusions de la fluorescéine est observée [1, 2, 34] (fig. 1). Dans ces cas favorables, après quelques semaines, une reprise des diffusions est souvent observée, allant de pair avec la symptomatologie clinique vers la réapparition progressive du syndrome maculaire. Une nouvelle séance de PDT permet le plus souvent une nouvelle « atténuation » des néovaisseaux en angiographie. Lors du suivi ultérieur, on observe une réduction progressive de la taille de la membrane néovasculaire observée en angiographie avec une diminution des diffusions de la fluorescéine jusqu'à leur disparition [1, 2, 34].

Dans la majorité des cas l'évolution est plus mitigée. On observe, quelques semaines après la première séance de PDT, une diminution incomplète du DSR (clichés monochromatiques et paires stéréoscopiques), associée lors des temps précoces à une hypofluorescence de la zone traitée. Au cours de la séquence on observe un réseau néovasculaire hétérogène comportant un contingent qui s'imprègne sans diffusion et un autre contingent présentant une hyperfluorescence précoce et intense accompagnée de diffusions tardives. Parfois, ces diffusions ne sont observées que lors des temps réellement tardifs, entre 5 et 10 minutes après l'injection (fig. 2).

Dans certains cas, une évolution défavorable est observée en angiographie avec une augmentation de la taille de la lésion et la persistance de diffusions, en dépit des séances de traitement (fig. 3).

Dans tous les cas, alors que l'évolutivité de la lésion est jugée sur l'observation de diffusions de colorant, il est important de bien distinguer ces diffusions d'une simple « coloration » de la lésion en rapport avec l'imprégnation

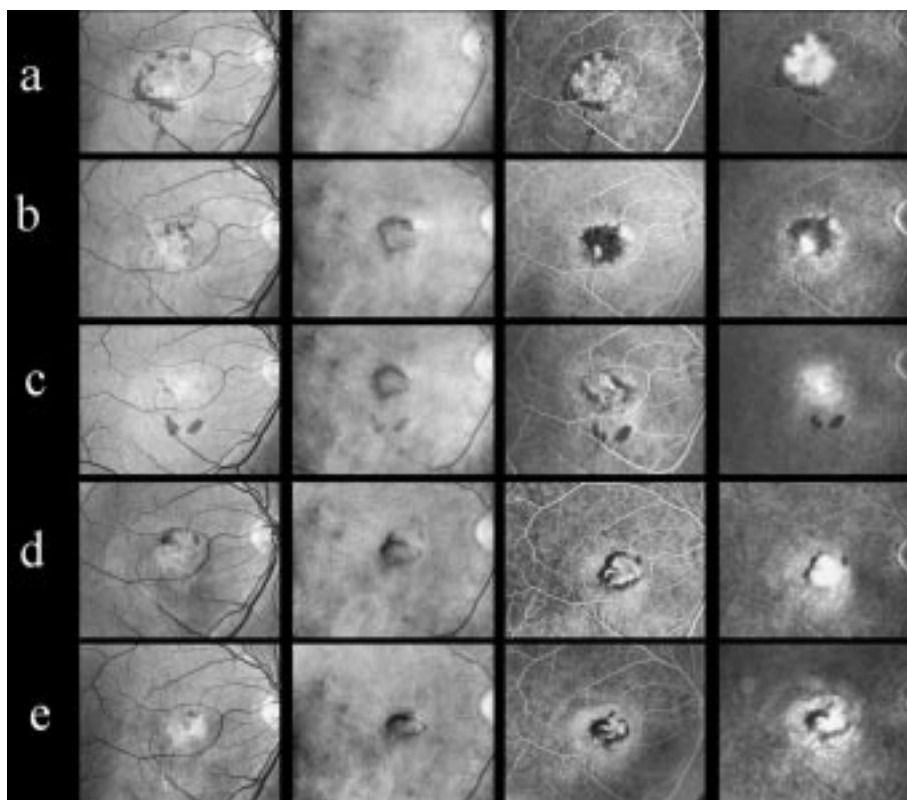


Figure 1 : Évolution favorable. a) Plaque de néovascularisation visible rétrofovéolaire de taille relativement importante, bordée de microhémorragies sous rétiniennes. L'acuité visuelle est à 20/200 de loin avec métamorphopsies. b) Contrôle angiographique à 1 mois montrant une nette diminution des phénomènes exsudatifs. Les microhémorragies sont partiellement résorbées. L'acuité visuelle est remontée à 20/40, les métamorphopsies ont quasiment disparu. c) À 3 mois les diffusions ont partiellement repris. On observe de nouvelles microhémorragies. L'acuité visuelle reste à 20/40 avec réapparition de métamorphopsies fluctuantes au cours du nyctémère. Une seconde séance de traitement par thérapie photodynamique est proposée. d) À 6 mois on note sur le cliché rouge la présence d'un halot pigmenté. Quelques diffusions persistent. L'acuité est diminuée à 20/100 de loin, avec métamorphopsies. Une troisième séance de thérapie photodynamique est proposée. e) À 9 mois, sur le cliché rouge le halot pigmenté est plus prononcé. On note l'imprégnation du lacis néovasculaire sans diffusion aux temps tardifs. L'acuité est à 20/40 sans métamorphopsies. La poursuite de la surveillance avec abstention thérapeutique est proposée.

294

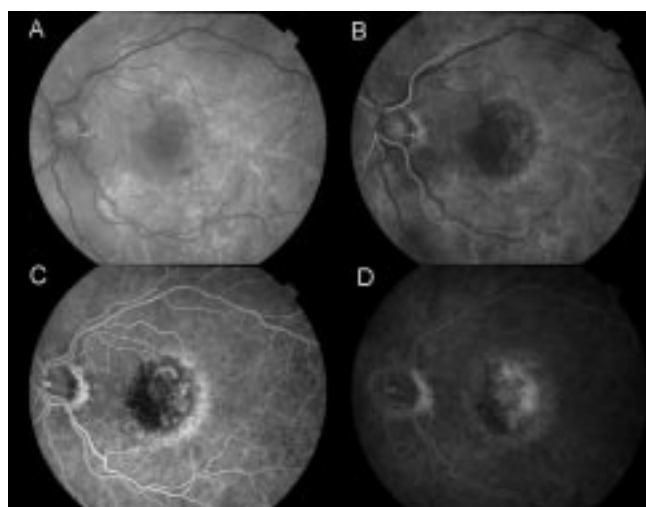


Figure 2 : Évolution plus mitigée avec une diminution incomplète du DSR sur les clichés monochromatiques. En angiographie, lors des temps précoces, on observe une hypofluorescence de la zone traitée. Lors des temps plus tardifs, on note la présence du reliquat néovasculaire avec un contingent qui s'imprègne sans diffuser aux temps très tardifs et un contingent qui laisse diffuser le colorant lors des temps les plus tardifs. Il faut parfois attendre 7 à 10 min après l'injection pour observer cette diffusion.

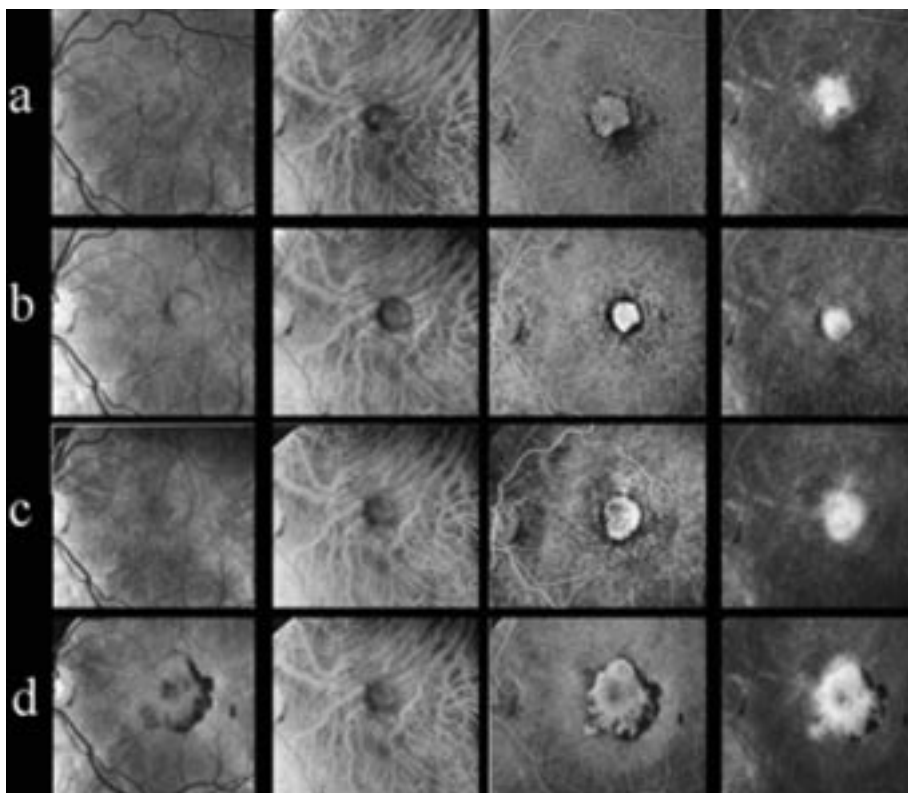
d'un reliquat néovasculaire associé à un composant fibreux et un composant atrophique (fig. 5).

L'Optical Coherence Tomography (OCT)

L'OCT apporte des données objectives permettant de mesurer le DSR au cours du suivi. Pour certains auteurs la mesure du DSR pourrait représenter un critère de l'activité des néovaisseaux [36, 37]. La persistance d'un DSR pourrait ainsi contribuer à la décision de retraitement. Cependant, ceci reste discutable, le DSR n'étant pas le seul témoin d'une persistance évolutive. Des études sur échantillon plus important de patients et un suivi sur un long terme semblent indispensables.

CRITÈRES DE RETRAITEMENT

Lors des contrôles angiographiques et en particulier 3 mois après la der-



$$\frac{3}{4}$$

Figure 3 : Évolution défavorable chez un patient peu ou non répondeur à la thérapie photodynamique. Les clichés sont présentés dans l'ordre suivant : monochromatique vert, monochromatique rouge. Angiographie à la fluorescéine précoce puis tardive. **a)** Présentation initiale avec une plage de néovascularisation classique rétrofovéolaire de petite taille. **b)** 3 mois après PDT, diminution du débit de perfusion des néovaisseaux. Compte tenu de la persistance de diffusions, un retraitement est proposé. **c)** 6 mois après PDT, la persistance des diffusions et l'augmentation de la taille de la membrane ont fait proposer une 3^e séance de thérapie photodynamique. **d)** À 9 mois, devant l'absence de réponse au traitement on peut proposer un retraitement ou plutôt une alternative vers une photocoagulation périfovéale.

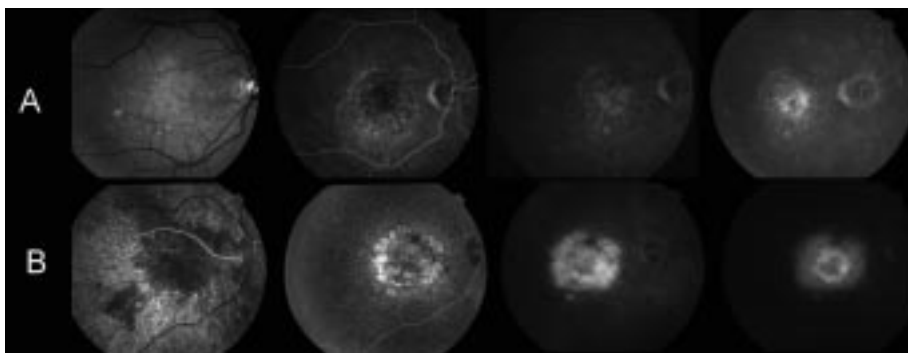


Figure 4 : Distinguer coloration = imprégnation (néovaisseaux inactifs, fibrose) # diffusion (néovaisseaux actifs).

nière séance de thérapie photodynamique, en fonction de l'efficacité estimée du traitement, la question se pose de réaliser une nouvelle séance de thérapie photodynamique, de continuer la surveillance clinique et angiographique ou de proposer une thérapie complémentaire.

Comme l'ont montré certains auteurs, cette question du retraitement ou de la poursuite de la surveillance est habituellement plus

difficile après la seconde ou la troisième session de PDT [15].

Actuellement deux notions officielles guident le cadre des retraitements : d'une part, le rythme qui a été adopté lors de l'étude TAP (angiographie et retraitement éventuel à 3 mois et d'autre part, les recommandations actuelles pour le remboursement du photosensibilisant en France (retraitements au plus tôt 90 jours après le traitement précédent) [38].

Effectuer un retraitement avant 90 jours dans le cadre du remboursement nécessiterait une entente préalable avec la caisse d'assurance maladie.

En pratique, c'est essentiellement la persistance de diffusions du colorant en angiographie à la fluorescéine, et la symptomatologie clinique, qui conduisent à la prise d'une décision de retraitement, d'observation ou de recours à une thérapie complémentaire (tableau I).

LES INDICATIONS

La présence d'une reprise des diffusions en angiographie à la fluorescéine reste l'argument principal en faveur d'un retraitement, surtout lorsque ces diffusions sont accompagnées d'un aspect de loggettes cystoïdes. Dans la grande majorité des cas on note une certaine cohérence entre l'impression fonctionnelle des patients, l'évaluation clinique (acuité visuelle en mesure ETDRS, vision des contrastes) et les données angiographiques.

Pourtant, ces notions angiographiques, de même que des images en OCT, ont un caractère anatomique qui ne traduit pas toujours l'aspect fonctionnel. À certaines images, caractérisées par une fibrose, une atrophie importante, est associée une acuité visuelle paradoxalement conservée. Par contre, d'autres images « idéales », où la membrane néovasculaire a bien répondu au traitement sans lésion apparente de

l'épithélium pigmentaire et sans fibrose importante, peuvent être associées à un résultat fonctionnel médiocre (fig. 5).

Sur les clichés en lumière rouge, l'apparition progressive d'un halot pigmenté au pourtour du reliquat néovasculaire pourrait être un signe d'évolution favorable (fig. 1). Les membranes néovasculaire de grande taille auraient une réponse anatomique souvent favorable sans que cela n'implique une amélioration fonctionnelle importante (fig. 5). D'une séance à l'autre, chez un même patient, on observe parfois des résultats fluctuants en angiographie et sur le plan fonctionnel.

Il reste très difficile de prédire initialement quels types de néovaisseaux choroïdiens vont répondre favorablement à la thérapie photodynamique. Les néovaisseaux de petite taille, à croissance rapide, entourés d'un anneau hypofluorescent, avec un respect initial partiel du pigment xanthophylle sur un fond d'œil comportant des

drusen miliars, pourraient ne pas répondre favorablement à la thérapie photodynamique [39].

Actuellement, le schéma d'indication de retraitement de l'étude TAP reste le seul établi sur des données objectives. L'existence d'études en cours sur l'intérêt du retraitement précoce témoigne des questions sur la nécessité d'éventuelles modulations de ce schéma.

Le bon sens clinique et les résultats connus concernant la photocoagulation directe des néovaisseaux visibles juxta et extrafovéolaires, la photocoagulation périfovéale [40] ou le traitement de *feeder vessels* [41] incitent dans certains cas à utiliser ces thérapeutiques en alternance ou en complément d'une thérapie photodynamique.

La photocoagulation périfovéale peut ainsi être proposée pour limiter l'extension du scotome lorsque, au terme d'un nombre raisonnable de séances de PDT, l'acuité visuelle centrale n'est pas utilisable.

La photocoagulation directe d'un contingent néovasculaire actif à distance de la zone de fixation (fovéale ou excentrée) peut être proposée s'il siège en bordure d'une lésion stabilisée. Dans ce cas l'objectif thérapeutique est également de limiter l'extension du scotome.

Le traitement d'un pédicule nourricier (« *feeder vessel* ») peut être proposé, lorsqu'il devient visible et qu'il persiste des néovaisseaux actifs associés à un DSR central.

L'état général et le désir des patients interviennent dans le projet thérapeutique, tant lors de la discussion initiale avant d'entreprendre une thérapie photodynamique qu'ensuite pour la poursuite d'une série de PDT en cas de résultats cliniques mitigés. Par exemple, en fonction du résultat des premières séances, on discutera plus facilement une alternative vers une photocoagulation périfovéale chez un patient fatigué très âgé, à l'état général précaire dont la fixation centrale est perdue que chez un patient plus jeune.

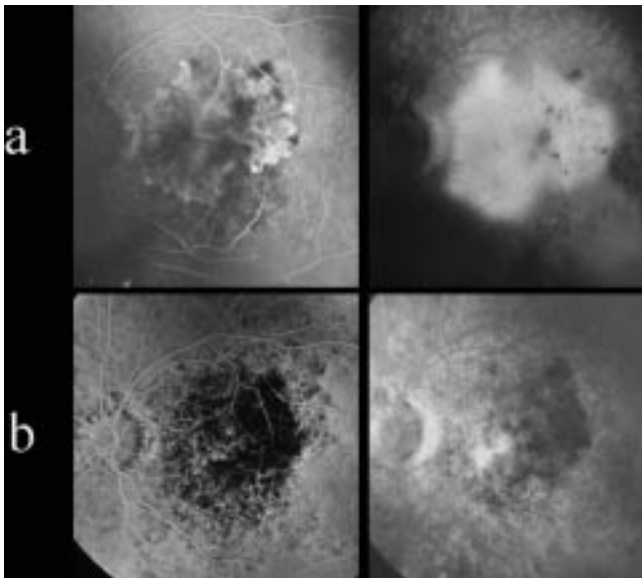


Figure 5 : Discordance anatomo-fonctionnelle chez un patient présentant une DMLA avec baisse d'acuité visuelle et métamorphopsies depuis plusieurs mois. **a)** Grande plage de néovaisseaux visibles rétrofovéolaires. L'acuité visuelle est inférieure à 1/10 (20/250). **b)** À 3 mois on remarque la nette diminution des diffusions avec mise à plat du DSR. Les performances fonctionnelles restent médiocres, l'acuité visuelle n'a pas varié.

CONCLUSION ET PERSPECTIVES

« L'absence d'urgence » à décider d'un complément de traitement en thérapie photodynamique contraste avec la prise en charge des patients traités par photocoagulation juxtafovéale pour lesquels le risque d'atteinte rétrofovéale impose de retraiter en urgence les récurrences.

Le suivi angiographique des cicatrices après PDT reste l'élément principal mais, comme souvent en pratique clinique, c'est un faisceau d'arguments constitué par les images et les données cliniques qui conduit à la prise d'une décision. Puisque la PDT ne vise pas à détruire les néovaisseaux lors des premières séances, ces néovaisseaux sont le plus souvent encore apparents sur les angiographies de contrôle. Cet aspect a pu revêtir un caractère initialement déroutant pour les praticiens et la difficulté consiste ensuite à apprécier l'activité et l'évolutivité de ces néovaisseaux.

Contrairement à l'évolution après photocoagulation qui se fait souvent en « tout ou rien » avec des succès et des échecs ressentis rapidement par les patients, l'évolution après PDT est lente, parfois fluctuante et pour cela difficile à apprécier. Chaque cas est un peu particulier, pour certains il faut savoir être patient et attendre l'effet de plusieurs séances, aboutissant à un « assèchement » de la lésion. Pour d'autres, devant la persistance des métamorphopsies et l'accentuation du scotome, il faut savoir proposer une alternative thérapeutique.

Deux ans après l'octroi de la première AMM de la Visudyne® en France, le recul manque encore pour guider de façon objective les protocoles de traitement et retraitement en thérapie photodynamique. Les arguments présentés ici pour la prise en charge ne reposent que sur l'expérience des auteurs et, bien entendu, seules des études prospectives permettront de mieux guider la prise en charge.

Tableau I
Éléments cliniques et angiographiques du suivi.

| | |
|-------------------------|--------------------------------------|
| Angiographie | |
| Processus néovasculaire | Diffusions |
| | Débit de perfusion des néovaisseaux |
| Processus cicatriciels | Fibrose |
| | Atrophie |
| Interrogatoire | |
| Syndrome maculaire | Évolution des métamorphopsies |
| | Taille, caractère relatif du scotome |

RÉFÉRENCES

1. Tap I. Photodynamic therapy of subfoveal choroidal neovascularization in age-related macular degeneration with verteporfin: one-year results of 2 randomized clinical trials--TAP report. Treatment of age-related macular degeneration with photodynamic therapy (TAP) Study Group. *Arch Ophthalmol* 1999;117:1329-45.
2. Tap II, Bressler NM. Photodynamic therapy of subfoveal choroidal neovascularization in age-related macular degeneration with verteporfin: two-year results of 2 randomized clinical trials--tap report 2. *Arch Ophthalmol* 2001;119:198-207.
3. American Academy of Ophthalmology. Photodynamic therapy with verteporfin for age-related macular degeneration. *Ophthalmology* 2000;107:2314-7.
4. Harding S. Photodynamic therapy in the treatment of subfoveal choroidal neovascularisation. *Eye* 2001;15:407-12.
5. Wormald R, Evans J, Smeeth L, Henshaw K. Photodynamic therapy for neovascular age-related macular degeneration (Cochrane Review). *Cochrane Database Syst Rev* 2001;3:CD002030.
6. Shuler MF, Borrillo JL, Ho AC. Photodynamic therapy update. *Curr Opin Ophthalmol* 2001;12:202-6.
7. Regillo CD. Update on photodynamic therapy. *Curr Opin Ophthalmol* 2000;11:166-70.
8. Desmettre T, Cohen SY, Mordon S. Thérapie photodynamique et DMLA en 2000. *J Fr Ophtalmol* 2001;24:82-93.
9. Soubrane G. Thérapie photodynamique des néovaisseaux choroïdiens. *J Fr Ophtalmol* 2001;24:411-3.
10. Sharma S, Hollands H, Brown GC, Brown MM, Shah GK, Sharma SM. Improvement in quality of life from photodynamic therapy: a Canadian perspective. *Can J Ophthalmol* 2001;36:332-8.
11. Sickenberg M, Schmidt-Erfurth U, Miller JW, Pournaras CJ, Zografos L, Piguet B, et al. A preliminary study of photodynamic therapy using verteporfin for choroidal neovascularization in pathologic myopia, ocular histoplasmosis syndrome, angioid streaks, and idiopathic causes. *Arch Ophthalmol* 2000;118:327-36.
12. Vip I. Photodynamic therapy of subfoveal choroidal neovascularization in pathologic myopia with verteporfin. 1-year results of a randomized clinical trial--VIP report no. 1. *Ophthalmology* 2001;108:841-52.
13. Sharma S, Brown GC, Brown MM, Hollands H, Shah GK. The cost-effectiveness of photodynamic therapy for fellow eyes with subfoveal choroidal neovascularization secondary to age-related macular degeneration. *Ophthalmology* 2001;108:2051-9.
14. Margherio RR, Margherio AR, DeSantis ME. Laser treatments with verteporfin therapy and its potential impact on retinal practices. *Retina* 2000;20:325-30.
15. Kaiser RS, Berger JW, Williams GA, Tolentino MJ, Maguire AM, Alexander J, et al. Variability in fluorescein angiography interpretation for photodynamic therapy in age-related macular degeneration. *Retina* 2002;22:683-90.
16. Vip II. Verteporfin therapy of subfoveal choroidal neovascularization in age-related macular degeneration: two-year results of a randomized clinical trial including lesions with occult with no classic choroidal neovascularization--verteporfin in photodynamic therapy report 2. *Am J Ophthalmol* 2001;131:541-60.
17. Piermarocchi S, Lo Giudice G, Sartore M, Friede F, Segato T, Pilotto E, et al. Photodynamic therapy increases the eligibility for feeder vessel treatment of choroidal neovascularization caused by age-related macular degeneration. *Am J Ophthalmol* 2002;133:572-5.
18. Shiraga F, Ojima Y, Matsuo T, Takasu I, Matsuo N. Feeder vessel photocoagulation of subfoveal choroidal neovascularization secondary to age-related macular degeneration. *Ophthalmology* 1998;105:662-9.
19. Flower RW. Experimental studies of indocyanine green dye-enhanced photocoagulation of choroidal neovascularization feeder vessels. *Am J Ophthalmol* 2000;129:501-12.
20. Desmettre T, Mordon S, Soulie S, Devoisselle JM, Weisslinger JM. Liposomes en ophtalmologie. *Revue de la littérature. J Fr Ophtalmol* 1996;19:716-31.
21. Scott LJ, Goa KL. Verteporfin. *Drugs Aging* 2000;16:139-46.
22. Renno RZ, Miller JW. Photosensitizer delivery for photodynamic therapy of choroidal neovascularization. *Adv Drug Deliv Rev* 2001;52:63-78.

23. Ghazi NG, Jabbour NM, De La Cruz ZC, Green WR. Clinicopathologic studies of age-related macular degeneration with classic subfoveal choroidal neovascularization treated with photodynamic therapy. *Retina* 2001;21:478-86.
24. Schmidt-Erfurth U, Miller J, Sickenberg M, Bunse A, Laqua H, Gragoudas E, et al. Photodynamic therapy of subfoveal choroidal neovascularization: clinical and angiographic examples. *Graefes Arch Clin Exp Ophthalmol* 1998;236: 365-74.
25. Flower RW. Expanded hypothesis on the mechanism of photodynamic therapy action on choroidal neovascularization. *Retina* 1999;19:365-9.
26. Flower RW, von Kerczek C, Zhu L, Ernest A, Eggleton C, Topoleski LD. Theoretical investigation of the role of choriocapillaris blood flow in treatment of subfoveal choroidal neovascularization associated with age-related macular degeneration. *Am J Ophthalmol* 2001; 132:85-93.
27. Moshfeghi DM, Kaiser PK, Grossniklaus HE, Sternberg P, Sears JE, Johnson MW, et al. Clinicopathologic study after submacular removal of choroidal neovascular membranes treated with verteporfin ocular photodynamic therapy. *Am J Ophthalmol* 2003;135:343-50.
28. Kramer M, Kenney A, Delori F. Imaging of experimental choroidal neovascularization (CNV) using liposomal benzoporphyrin derivative monoacid (BPD-MA) angiography. *Invest Ophthalmol Vis Sci (Arvo Abstracts)* 1995;36:S236.
29. Roberts W, Hasan T. Role of neovascu-
lature and vascular permeability on the
tumour retention of photodynamic
agents. *Cancer Res* 1992;52:924-30.
30. Haimovici R, Kramer M, Miller JW, Hasan
T, Flotte TJ, Schomacker KT, et al. Local-
ization of lipoprotein-delivered benzo-
porphyrin derivative in the rabbit eye.
Curr Eye Res 1997;16:83-90.
31. Schnurrbusch UE, Welt K, Horn LC, Wie-
demann P, Wolf S. Histological findings
of surgically excised choroidal neovascu-
lar membranes after photodynamic the-
rapy. *Br J Ophthalmol* 2001;85:1086-
91.
32. Husain D, Kramer M, Kenny AG,
Michaud N, Flotte TJ, Gragoudas ES, et
al. Effects of photodynamic therapy using
verteporfin on experimental choroidal
neovascularization and normal retina and
choroid up to 7 weeks after treatment.
Invest Ophthalmol Vis Sci 1999;40:2322-
31.
33. Husain D, Miller JW, Michaud N,
Connolly E, Flotte TJ, Gragoudas ES.
Intravenous infusion of liposomal ben-
zoporphyrin derivative for photodyna-
mic therapy of experimental choroidal
neovascularization. *Arch Ophthalmol*
1996;114:978-85.
34. Schmidt-Erfurth U, Miller JW, Sicken-
berg M, Laqua H, Barbazetto I, Gragou-
das ES, et al. Photodynamic therapy with
verteporfin for choroidal neovasculariza-
tion caused by age-related macular
degeneration: results of retreatments in
a phase 1 and 2 study. *Arch Ophthalmol*
1999;117:1177-87.
35. Reinke MH, Canakis C, Husain D,
Michaud N, Flotte TJ, Gragoudas ES, et
al. Verteporfin photodynamic therapy
retreatment of normal retina and cho-
roid in the cynomolgus monkey.
Ophthalmology 1999;106:1915-23.
36. Kwak H, Yu S, Park H. Optical coherence
tomography following photodynamic
therapy with verteporfin for choroidal
neovascularization. *Invest Ophthalmol Vis
Sci (ARVO Abstracts)* 2002:S606.
37. Haddad W, Razavi S, Coscas F,
Roquet W, Coscas G, G. S. Optical
Coherence Tomography And Photody-
namic Therapy For Subfoveal Choroidal
Neovascularization In Pathologic Myo-
pia. *Invest Ophthalmol Vis Sci (ARVO Abs-
tracts)* 2002:S578.
38. Arrêté du 13 février 2001 modifiant la
liste des spécialités pharmaceutiques
remboursables aux assurés sociaux.
*Journal Officiel de la République Fran-
çaise* 2001:2898.
39. Favard C. Facteurs d'efficacité ou d'inef-
ficacité de la thérapie photodynamique
en ophtalmologie. Société Française de
Photocoagulation, Paris, janvier 2002.
40. Coscas G, Soubrane G, Ramahefasolo C,
Fardeau C. Perifoveal laser treatment for
subfoveal choroidal new vessels in age-
related macular degeneration. Results of
a randomized clinical trial. *Arch
Ophthalmol* 1991;109:1258-65.
41. York J, Glaser B, Murphy R. High-speed
ICG. Used for pinpoint laser treatment
of feeder vessels in wet AMD. *J Ophthal-
mic Nurs Technol* 2000;19:66-7.